

2例轻嵴帽:难治性良性阵发性位置性眩晕的病因分析^①

张碧茹,徐嘉宝,曾丽娜,陈勇明^②,谢晓雯

(南方医科大学顺德医院耳鼻咽喉头颈外科,广东 佛山 528300)

E-mail:23320323@qq.com)

摘要: **目的** 探讨轻嵴帽的临床特点、诊断方法及其与难治性良性阵发性位置性眩晕(benign paroxysmal positional vertigo, BPPV)的关系。**方法** 结合文献复习,报告我院2016年7月—2017年12月收治的2例轻嵴帽病例,分别采集其完整的病史、体格检查、听力学检查及眼震视图检查、影像学检查数据。**结果** 2例轻嵴帽病例均曾误诊为水平半规管BPPV,予手法复位效果欠佳,仍反复发作,考虑为难治性BPPV。进一步的眼震视图检查发现变位试验 Roll-test 出现持续性向地性变向性位置性眼震及零平面的特点,后修正诊断为轻嵴帽。**结论** 脱钙变性的轻颗粒粘附在壶腹上导致轻嵴帽能解释本组2例患者的病理现象。复发性难治性的水平半规管BPPV需与轻嵴帽引起的眩晕相鉴别。

关键词: 轻嵴帽;良性阵发性位置性眩晕;零平面;变向性位置性眼震

中图分类号: R764 **文献标识码:** A **文章编号:** 1001-5817(2018)01-0052-03

doi:10.3969/j.issn.1001-5817.2018.01.014

Two cases of light cupula: an analysis of the cause of refractory benign paroxysmal positional vertigo

Zhang Biru, Xu Jiabao, Zeng Lina, Chen Yongming, Xie Xiaowen

(Department of Otolaryngology-Head and Neck Surgery, Shunde Hospital of Southern Medical University, Foshan 528300, Guangdong, China E-mail:23320323@qq.com)

Abstract: **Objective** To investigate the clinical characteristics, causes and diagnostic methods of light cupula, and its relationship with refractory benign paroxysmal positional vertigo (BPPV). **Methods** With literature review, we reported 2 cases of light cupula cared at our hospital from July 2016 to December 2017. We collected data about patients' complete medical history, physical examination, audiological examination, videonystagmography examination, and imaging examination. **Results** The two cases of light cupula in this study had been misdiagnosed as horizontal semicircular canal BPPV. The effect of manual reduction was not good and BPPV was recurrent, so that refractory BPPV was considered. Further Roll-test in the videonystagmography examination revealed that patients had the characteristics of persistent geotropic direction-changing positional nystagmus and zero plane. The modified diagnosis later was; light cupula. **Conclusion** The decalcified degeneration of light particles adhered to the ampulla leads to light cupula, which can explain the pathological features of the two cases. The recurrent refractory semicircular canal BPPV should be differentiated from the vertigo caused by light cupula.

Key words: light cupula; benign paroxysmal positional vertigo; zero plane; direction-changing positional nystagmus

水平半规管轻嵴帽是指水平半规管的嵴帽比重相对其周围的内淋巴变轻后引发的位置性眩晕的一种病变^[1-4],其特征为行 Roll-test 检查时出现持续大于 1

min 的向地性变向性位置性眼震(direction-changing positional nystagmus, DCPN),并出现“零平面”^[5],近年 Kim^[1]和 Ichijo^[2]等分别报道了相关病例,使“轻嵴

① 基金项目:佛山市医学科研基金项目(No:2015166)

② 通信作者, E-mail: yong. ming. . chen@163. com

帽”理论引起了关注。现将2016年7月—2017年12月我院收治的2例轻嵴帽报告如下。

1 病例资料

1.1 第1例患者资料 患者女,59岁,反复眩晕1年,再发1个月入院。患者诉1年前晨起时出现眩晕,以起身及头转向左侧为甚,为天旋地转感,伴恶心、呕吐胃内容物,持续数分钟,闭目休息后眩晕好转,但仍有晕沉感,曾至我院门诊就诊,考虑“良性阵发性位置性眩晕(BPPV)”,予以手法复位及输液等治疗后好转。1个月前患者眩晕再发,性质同前,再次就诊我院,并拟“眩晕查因:BPPV?”收入我科进一步诊治。病程中,患者无伴耳鸣,无耳闷塞感,无听力下降,无耳流液、流脓。患者有多年“天疱疮”病史,长期服用激素治疗。已绝经数年。体格检查:体温36.5℃;脉搏99次/分;呼吸20次/分;血压16.23/11.57 kPa。一般情况良好,心肺腹无特殊。专科检查:双侧外耳道通畅,未见红肿及异常分泌物,鼓膜完整,形态正常。音叉检查:任内试验右(+),左(+);韦伯试验:居中。自发眼震1°,水平向右。听力学检查:纯音听阈测定提示双耳听力大致正常;声导抗显示双耳A型图;耳声发射显示双耳大致正常;脑干诱发电位大致正常,双耳反应阈值为40 dB。影像学检查:头颅及内听道MRI提示:①双侧放射冠区腔隙性脑梗塞;②脑动脉硬化;③头颅MRV未见异常;④中耳MRI平扫+水成像未见异常。眼震视图检查(见图1、图2):采用美国MMT视频眼震电图检查仪(型号:Visual Eyes)进行检测,变位试验:Dix-Hallpike试验:未见眼震;Roll-test:双侧转头,可见向地性水平眼震,右侧慢相速度(SPV)23°/s,左侧SPV10°/s,持续时间均>5 min,右侧强于左侧。诊疗经过:入院诊断考虑右侧水平半规管的BPPV,予Gufoni和Barbecue手法复位治疗后症状无明显缓解。其后修正诊断,考虑为右侧轻嵴帽。予营养神经、改善微循环治疗1周后,患者诉症状明显减轻,复查眼震视图仍可诱发DCPN,但幅度明显减小。门诊医生予口服敏使朗12 mg,每天3次,治疗2周后停药,患者自诉自我感觉良好,无再发头晕,2个月后复查眼震视图仍可诱发DCPN,但幅度较小,持续时间>1 min。

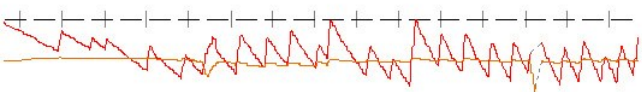


图1 第1例患者 Roll-test 检测右侧头位眼震视图结果

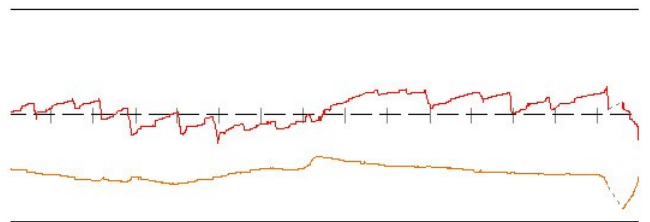


图2 第1例患者 Roll-test 检测左侧头位眼震视图结果

1.2 第2例患者资料 患者女,69岁,因反复眩晕30年,再发2 d入院。患者诉30年前无明显诱因下出现眩晕,发作时有天旋地转感,伴恶心、呕吐,改变体位时明显,眩晕不易缓解,行走时有摇摆感。至我院予以抗眩晕药物输液治疗后眩晕能缓解,之后仍有眩晕反复发作,性质相仿,平均每年发作1次。近半年发作频繁,约每个月发作1次,1周前在我院中医科就诊,药物治疗后稍好转,2 d前患者再次出现眩晕,性质与前类似,无伴耳鸣、耳闷塞感,无听力下降,拟“眩晕查因”收入我科住院治疗。患者有高血压病史10年,一直规律口服安博维、络活喜治疗,血压控制较好,约有3年骨质疏松病史,一直服药治疗,已绝经。否认头痛病史及家族史,否认畏光畏声。体格检查:体温36.5℃;脉搏73次/分;呼吸20次/分;血压15.96/9.58 kPa。一般情况良好,心肺腹无特殊。专科检查:双侧外耳道通畅,未见红肿及异常分泌物,鼓膜完整,形态正常。音叉检查:任内试验右(+),左(+);韦伯试验:居中。自发性眼震1°,水平向左。听力学检查:纯音听阈测定提示双耳听力大致正常;声导抗双侧A型图。影像学检查:内听道MRI未见异常;头颅MRI:①双侧放射冠区少许腔隙性脑梗死;②脑动脉硬化。眼震视图检查(见图3、图4):Dix-Hallpike试验:未见异常。Roll-test:双侧转头位,可见向地性眼震,右侧SPV9°/s,左侧SPV10°/s,持续时间>5 min,左侧稍强于右侧,没有潜伏期和疲劳性,仰卧位缓慢向左侧偏转,在左侧约70°出现“零平面”,仰头位可见水平向右眼震,SPV9°/s,向下俯曲90°时可见水平向左眼震,SPV6°/s。诊疗经过:入院后初步诊断左侧水平半规管BPPV。予Barbecue手法复位,患者诉无明显变化,予营养神经、改善微循环治疗2 d后患者诉症状明显减轻,复查眼震视图仍可诱发DCPN,但幅度明显减小。修正诊断为左侧轻嵴帽。门诊予口服敏使朗12 mg,每天3次,治疗4周后停药,患者诉自我感觉良好,无再发头晕。1个月后门诊复查眼震视图仍可诱发DCPN,但幅度较小,持续时间>1 min。

2 结果

2例轻嵴帽病例均曾误诊为水平半规管BPPV,予手法复位效果欠佳,仍反复发作,考虑为难治性BPPV。进一步的眼震视图检查发现变位试验Roll-test

出现持续性向地性变向性位置性眼震及零平面的特点。

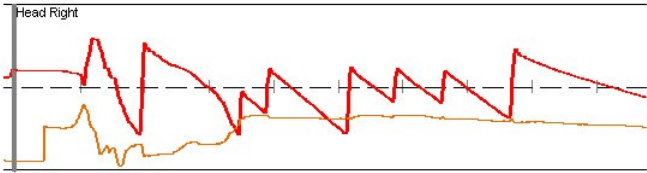


图3 第2例患者 Roll-test 检测右侧头位眼震视图结果

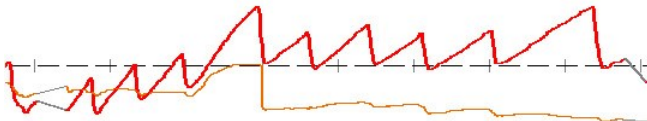


图4 第2例患者 Roll-test 检测左侧头位眼震视图结果

3 讨论

近来轻嵴帽现象逐渐引起关注,该病的眼震特点包括^[6]:①Bow and Lean 试验、Roll-test 可诱发 DCPN,没有潜伏期,持续时间 1 min;②仰卧再缓慢地把患者头部向左或向右偏转的过程中出现眼震的消失,即零平面;③当头部仰卧位时出现向健侧的水平眼震,向下俯曲 90°时出现向患侧的水平眼震;④头直立位没有眼震出现。

目前轻嵴帽的发生机制仍未明确,主要有两个假设:①脱钙变性的轻颗粒粘附在壶腹上导致轻嵴帽,虽然不少学者支持该理论,但轻颗粒一直未能被证实。②内淋巴的比重增加导致壶腹嵴帽的比重相对降低^[1,7],有报道突发性耳聋的患者并发出现轻嵴帽,该病例同时累及了同侧的三个半规管^[8],学者提出是因为内耳供血不足继发内淋巴的密度增加而导致的轻嵴帽现象。但我们发现的 2 例患者,均具有病情较长、听力学检查正常的特点,内淋巴的密度增高并不能解释其发病原因。而本组 2 例患者均为老年绝经女性,其中 1 例有长期骨质疏松病史,另 1 例有天疱疮病史,长期服用激素治疗也不可避免地继发骨质疏松。就我们的病例而言,脱钙变性的轻颗粒粘附壶腹嵴帽更能解释其病理过程。另外,本组 2 例患者病史均较长,其中 1 例更长达 30 年,虽然经过治疗后患者均自觉症状缓解,但变位试验检查在其缓解期仍可诱发 DCPN,只是程度减轻,提醒我们轻嵴帽可能是一种持续存在的状态,轻颗粒的粘附更能解释这种持续状态,若为长时间内淋巴的变性,耳蜗功能应该会逐渐出现损害而继发听力学检查的异常,但本组 2 例患者的听力表现是基本正常的。

至于轻嵴帽与 BPPV 尤其是水平半规管 BPPV 的关系也值得引起重视。BPPV 是临床最常见的周围

性眩晕,其特点是体位改变引致的发作性短暂性眩晕^[9]。水平半规管 BPPV 出现的向地性 DCPN 的发生特点符合国外学者提出的“管石征学说”机制,持续时间一般 $<35\text{ s}$ ^[10]。该 2 例患者均被误诊为 BPPV 而进行了多次的手法复位治疗,但症状仍反复出现。提醒临床医生若发现复发性 BPPV 必须进行认真细致的变位试验检查,若发现持续时间 $>1\text{ min}$ 的向地性眼震必须警惕轻嵴帽的可能,以免造成误诊。另外,参考重嵴帽的发病机制,轻嵴帽究竟是一种新的疾病形态,还是水平半规管 BPPV 的一种被“忽视”的新类型,值得我们进一步探讨^[3]。

4 小结

脱钙变性的轻颗粒粘附在壶腹上导致轻嵴帽能解释该 2 例患者的病理现象;复发性难治性的水平半规管 BPPV 需与轻嵴帽相鉴别。

参考文献:

- [1] Kim CH, Kim MB, Ban JH. Persistent geotropic direction-changing positional nystagmus with a null plane: the light cupula[J]. *Laryngoscope*, 2014, 124(1): E15-E19.
- [2] Ichijo H. Persistent direction-changing geotropic positional nystagmus[J]. *Eur Arch Otorhinolaryngol*, 2012, 269(3): 747-751.
- [3] Bergenius J, Tomanovic T. Persistent geotropic nystagmus-a different kind of cupular pathology and its localizing signs[J]. *Acta Otolaryngol*, 2006, 126(7): 698-704.
- [4] Hiruma K, Numata T. Positional nystagmus showing neutral points[J]. *ORL J Otorhinolaryngol Relat Spec*, 2004, 66(1): 46-50.
- [5] Ichijo H. Neutral position of persistent direction-changing positional nystagmus [J]. *Eur Arch Otorhinolaryngol*, 2016, 273(2): 313-316.
- [6] 唐小武,黄秋红,区永康,等.轻嵴帽:解释持续向地性变向性位置性眼震的新理论[J]. *中华耳科学杂志*, 2016, 14(4): 469-472.
- [7] Hiruma K, Numata T, Mitsuhashi T, et al. Two types of direction-changing positional nystagmus with neutral points[J]. *Auris Nasus Larynx*, 2011, 38(1): 46-51.
- [8] Kim CH, Shin JE, Shin DH, et al. “Light cupula” involving all three semicircular canals: a frequently misdiagnosed disorder[J]. *Med Hypotheses*, 2014, 83(5): 541-544.
- [9] Jinrang Li, Pengfei Guo, Shiyu Tian, et al. Quick repositioning maneuver for horizontal semicircular canal benign parosymal positional vertigo [J]. *Journal of Otology*, 2015, 10(3): 115-117.
- [10] Imai T, Matsuda K, Takeda N, et al. Light cupula: the pathophysiological basis of persistent geotropic positional nystagmus [J]. *BMJ Open*, 2015, 5(1): e006607.

收稿日期:2017-11-21;修回日期:2017-12-20